

PATOLOGÍA LINGUAL

Superficie dorsal

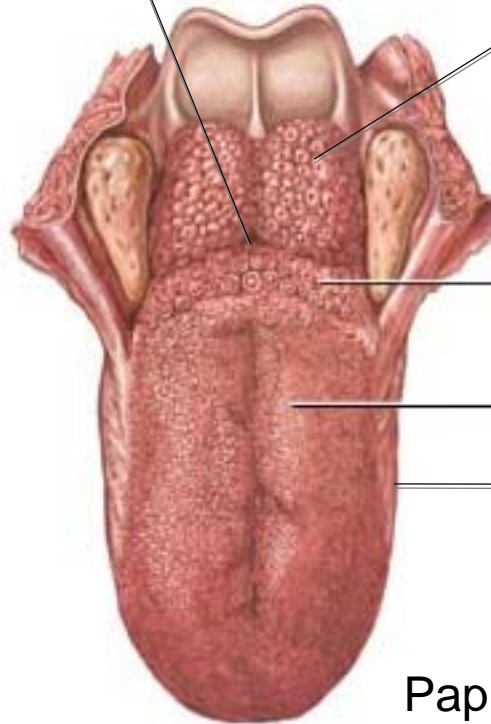
Superficie ventral

Base de la lengua

Foramen coecum

Lengua

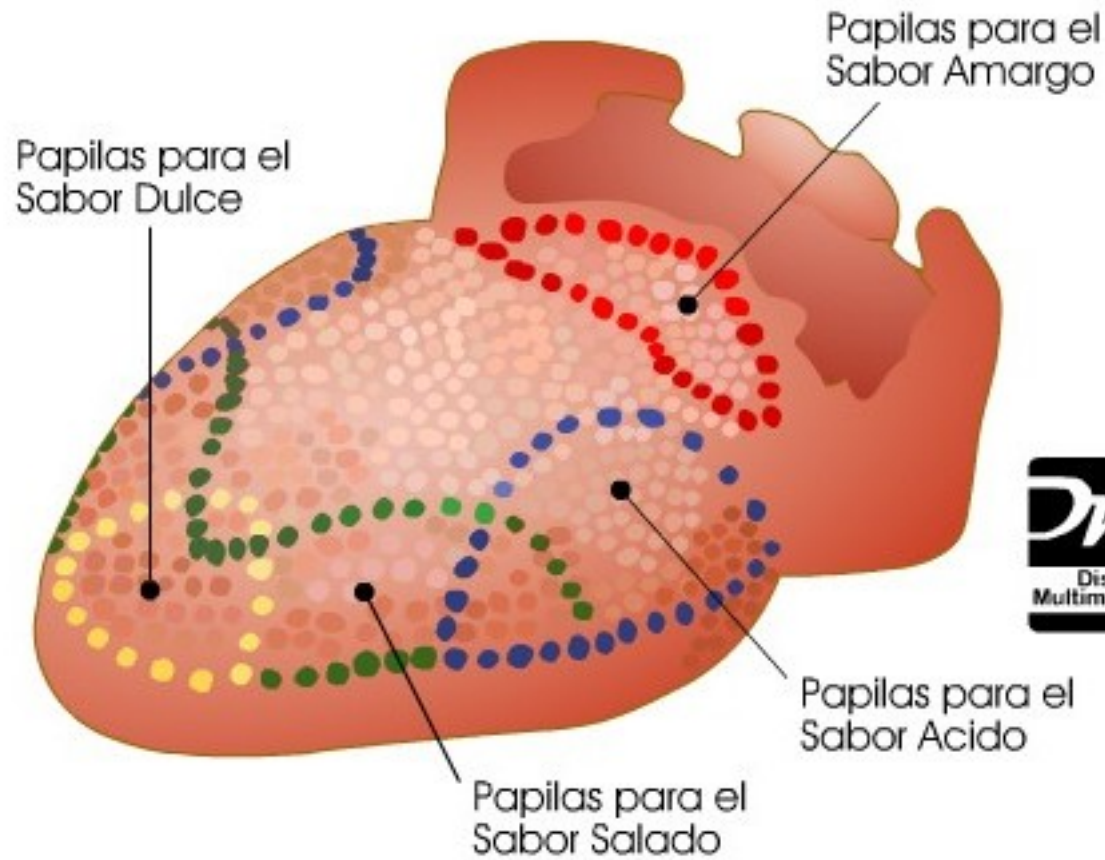
Amígdala lingual



Papilas gustativas grandes
(circunvaladas)

Papilas gustativas pequeñas
filiformes
fungiformes

Papilas foliadas



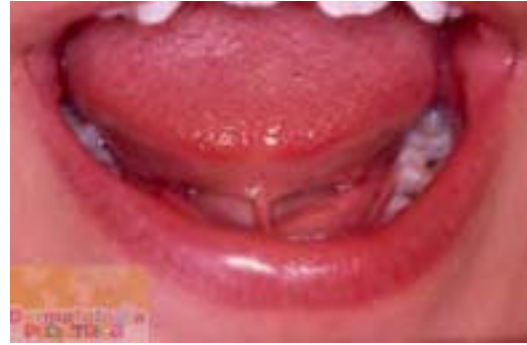Arteria lingual
Vena dorsal lingual
Vena ventral lingual (ranina)

Trigémino (2/3 anteriores)
Glossofaríngeo (1/3 posterior)
Hipogloso (musculatura)

Alteraciones congénitas del desarrollo

Aglosia

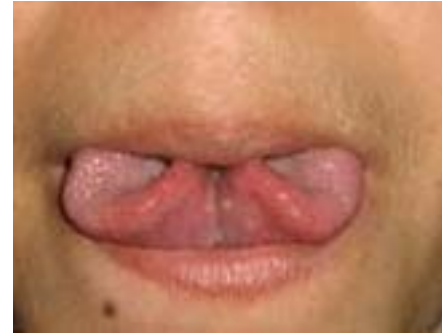Anquiloglosia



Anquiloglosia superior

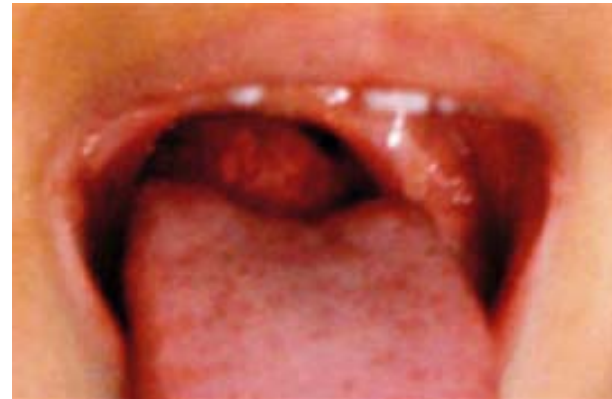Alteraciones congénitas del desarrollo

Lengua bífida



Síndrome hipoglosia-hipodactilia

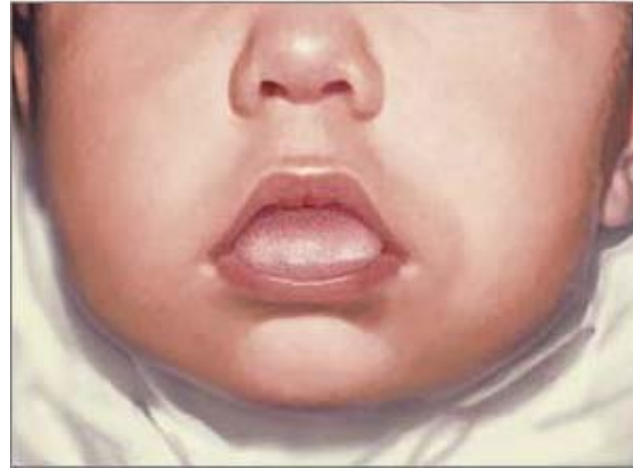Tiroides lingual



Quiste del conducto tirogloso

Alteraciones congénitas del desarrollo

Macroglosia congénita



Microglosia, hipoglosia

Fístula de la línea media

Teratoma, hemangioma, linfangioma

LENGUA VELLOSA

**Hipertrofia de papilas filiformes (hasta 20mm de largo)
Por delante de la V lingual**

Causas:

Inactividad de la lengua

Ingesta de antibióticos de amplio espectro

Colutorios de agua oxigenada o clorhexidina

Tabaco, alcohol, café

Cambio del ph de la boca

Avitaminosis

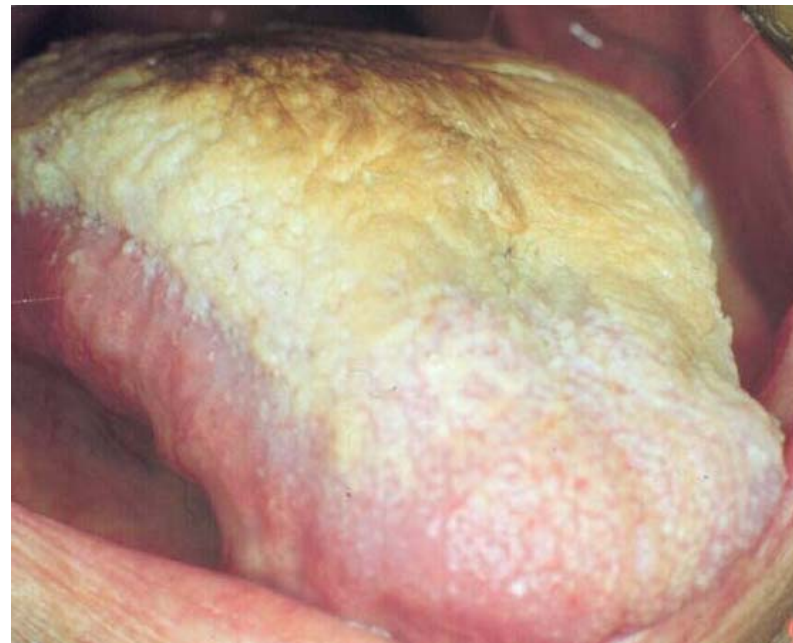Diabetes

Entre las papilas proliferan gérmenes

LENGUA VELLOSA

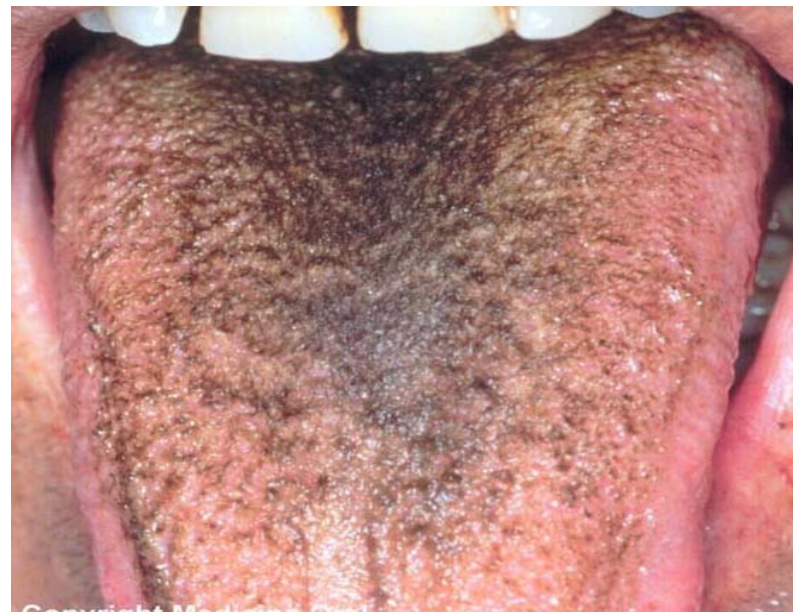Clínica

Color blanco a negro
Sensación urente
Halitosis



Tratamiento

Supresión de irritantes
Higiene y cepillado



LENGUA SABURRAL

Descamación epitelial + leucocitos, microorganismos y restos de alimentos

No hipertrofia de papilas

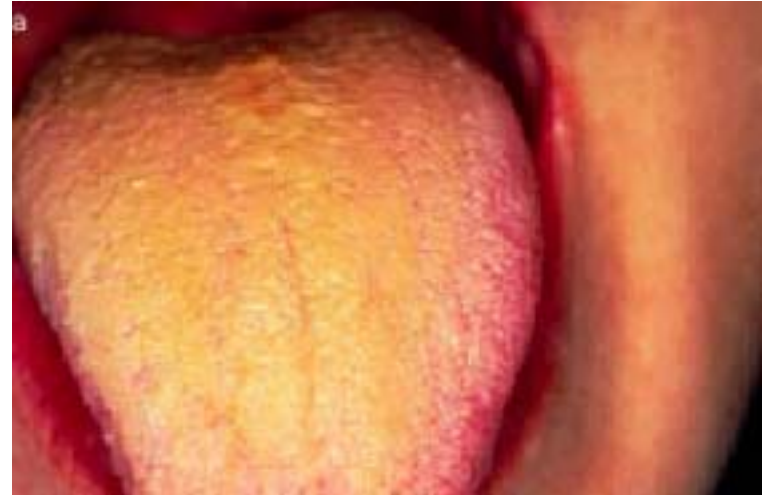Frecuente por las mañanas

Disminución de saliva

Coloración blanquecina o amarillenta

Se acompaña de mal sabor y halitosis

Tratamiento: higiene oral



LENGUA GEOGRÁFICA

Causa desconocida

Presencia de zonas depapiladas

Localizadas en dorso y bordes laterales

Asociada con

enfermedades infecciosas

alteraciones emocionales

deficiencias nutricionales

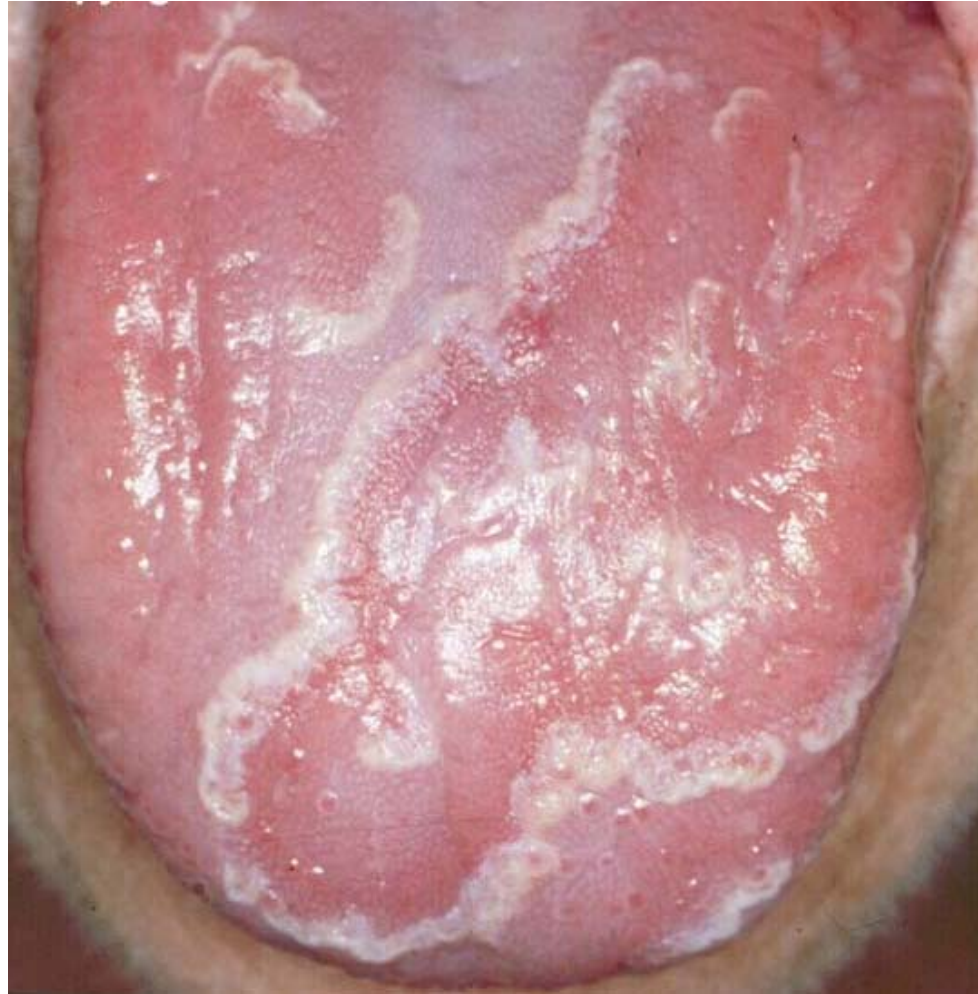factores hereditarios

Placas de color rojo, liso, brillante

Descamación de papilas filiformes destacan papilas fungiformes

Cambia de un día a otro (glositis migratoria benigna)

LENGUA GEOGRÁFICA



LENGUA ESCROTAL

Grietas linguales numerosas y evidentes

Causas

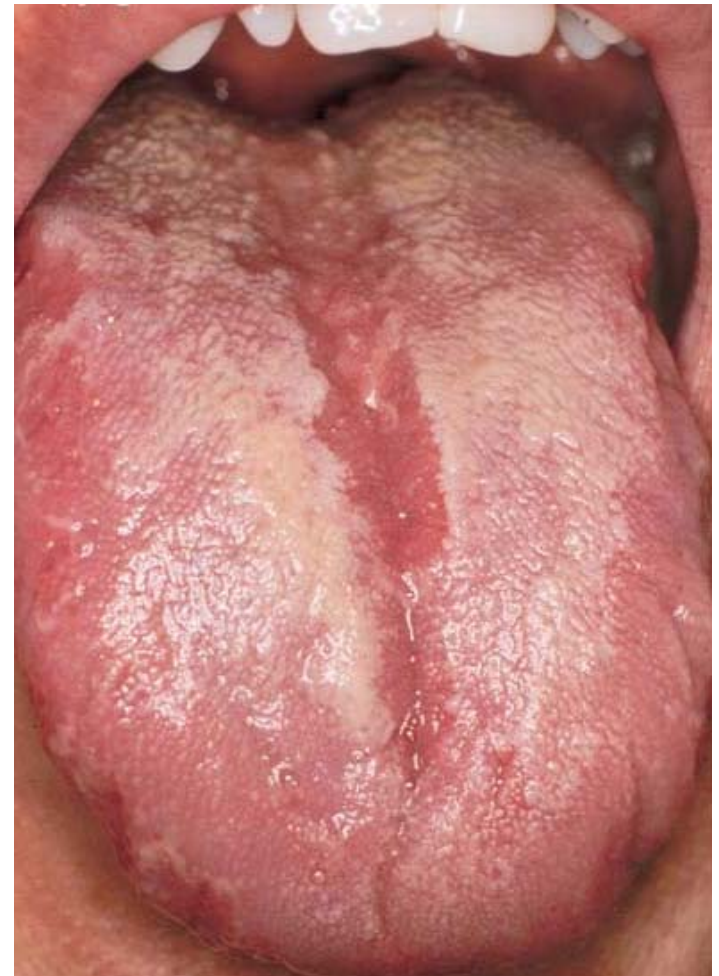**Predisposición genética
Individuos con retraso mental**

Clínica

Signos de inflamación y dolor

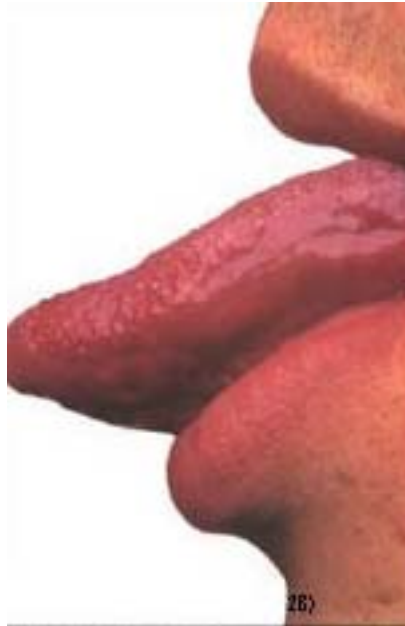Tratamiento

Higiene cuidadosa



LENGUA DENTADA

Impresiones dentarias en bordes y punta de la lengua



GLOSITIS ROMBOIDAL MEDIA

Área roja romboidal plana
Mácula exofítica
Delante del formane coecu

Causas

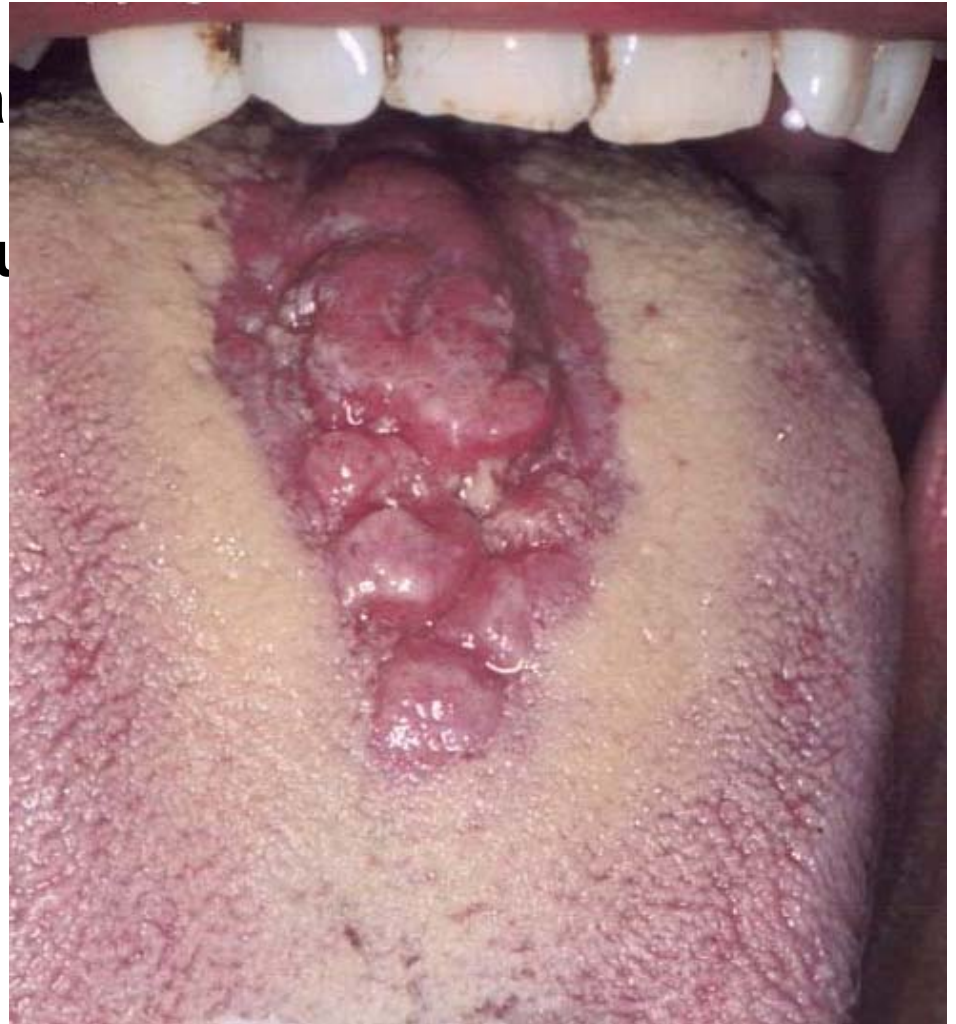Congénita

Inflamación

Nevus

Candidiasis crónica

Tabaquismo



GLOSODINIA

Dolor lingual (estomatodinia)

Más en mujeres (4:1)

Entre 35 y 80 años (55-60)

SINTOMÁTICA

Causas

Factores locales

Enfermedades sistémicas (anemia megalobástica)

Diabetes

Hipocloridia

Menopausia (hipoestrogenismo)

GLOSODINIA

IDIOPÁTICA O ESENCIAL

Causas

Origen psicossomático

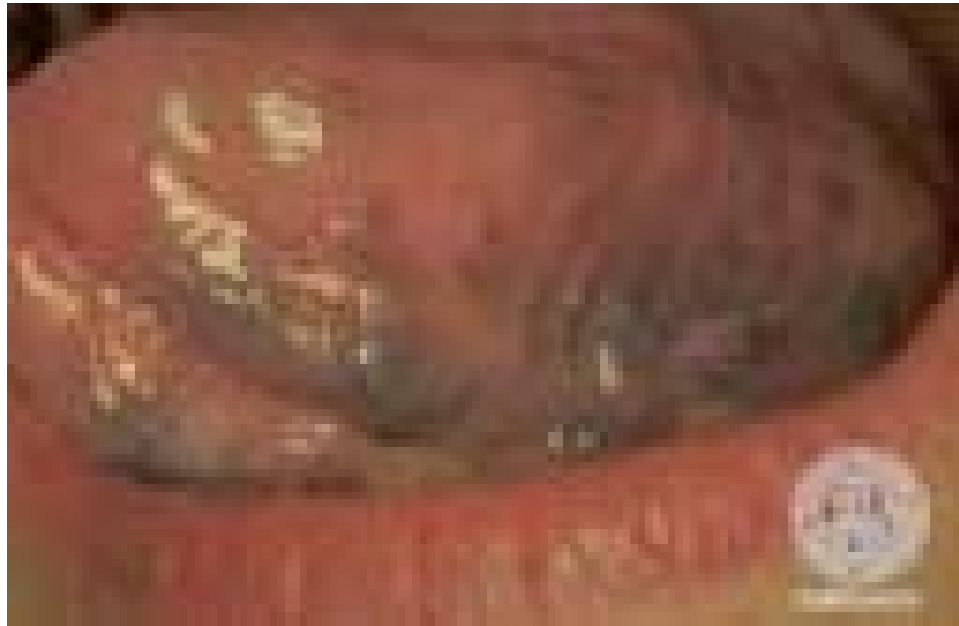Clínica

Dolor

Aumenta a lo largo del día

Desaparece por la noche

VARICES LINGUALES



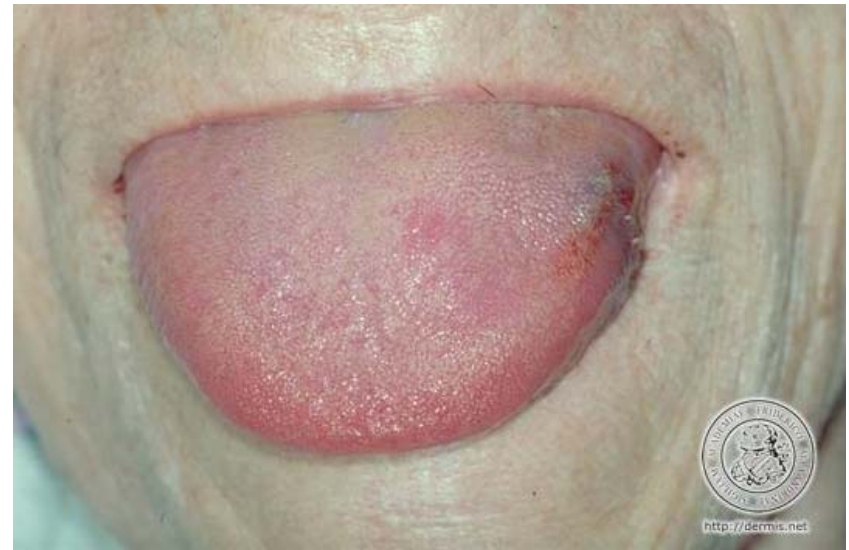ENFERMEDADES DISTRÓFICAS

Amiloidosis lingual

Depósito de material
amiloide

Primario

Secundario



ENFERMEDADES INFLAMATORIAS

Glositis inespecíficas

Granuloma piógeno

ENFERMEDADES INFECCIOSAS

Abscesos linguales

Escarlatina

Sífilis

Tuberculosis

Lepra

Actinomicosis

Herpes

Candida

ÚLCERAS Y DEPAPILACIONES

Úlceras agudas

dolor , 15 días

Traumáticas

Aftas

Agentes químicos

Agentes físicos

Depapilaciones

Locales

traumatismos

xerostomía

infecciones

Sistémicas

Ferropenia

Enfermedades del colágeno

Diabetes